



Die Anti-VEGF-Therapie bei der neovaskulären altersabhängigen Makuladegeneration: Therapeutische Strategien

Stand November 2014

Aktuelle Stellungnahme der **Retinologischen Gesellschaft**, der **Deutschen Ophthalmologischen Gesellschaft** und des **Berufsverbandes der Augenärzte Deutschlands e.V.**

Um die Versorgungslage in Deutschland weiter zu verbessern (1-3), ist eine Aktualisierung der Stellungnahme zur Anti-VEGF-Therapie der neovaskulären AMD in Deutschland auf Grund neuer Daten zur Wirksamkeit und Sicherheit verschiedener therapeutischer Strategien sinnvoll, Die zentralen Aussagen werden in Kernaussagen zunächst zusammengefasst und in der ausführlicheren Fassung detailliert erläutert.

Kernaussagen

- 1. Diagnostik und Indikationsstellung:** Eine detaillierte funktionelle und morphologische Untersuchung ist, wie in den früheren Stellungnahmen beschrieben (4-13), unbedingt erforderlich. Hierbei bleibt die fluoreszenzangiographische Charakterisierung der exsudativen AMD für die Indikationsstellung zur Erstbehandlung mit einem VEGF-Inhibitor sowie eine SD-OCT-Untersuchung als Basis für die Verlaufsbeobachtung zentral.
- 2. Auswahl der Medikamente:** Als zugelassene Medikamente stehen Ranibizumab (Lucentis) und Aflibercept (Eylea) zur Verfügung. Beide sind in ihrer Effektivität bezüglich des Visus über einen Beobachtungszeitraum von 2 Jahren basierend auf den vorliegenden Studienergebnissen als gleichwertig und gleichermaßen als Mittel der

ersten Wahl anzusehen. Bevacizumab im „off-label use“ erscheint bezüglich der Effektivität und des Nebenwirkungsprofils (23) gleichwertig. Eine PDT ist allenfalls bei der Sonderform der polypoidalen chorioidalen Vaskulopathie (PCV) zu erwägen.

3. Beurteilung verschiedener Behandlungsstrategien:

a. Kontinuierliche Behandlung: In den Zulassungsstudien für Ranibizumab (Lucentis) wurde eine monatliche Therapie über 24-Monate appliziert (15, 16). Die hierdurch zu erzielenden Visusergebnisse nach 1 oder 2 Jahren waren in Vergleichsstudien dem bedarfsgesteuerten Regime damals noch mit einer OCT-Bildgebung niedrigerer Auflösung (TD-OCT) geringfügig überlegen (19-22). Die 2-monatliche Behandlung mit Aflibercept (Eylea) nach initial drei Gaben in monatlichem Abstand war der monatlichen Behandlung während der ersten 12 Monate nicht unterlegen (17, 18). Allerdings bedeutet die Strategie einer kontinuierlichen Behandlung eine Überdosierung vieler Patienten. Außerdem gibt es bei dieser Behandlungsstrategie keine sinnhaft benennbaren oder geprüften Kriterien für eine Beendigung der Therapie. Zudem zeigte es sich in der CATT-Studie, dass bei einem Wechsel einer kontinuierlichen Therapie auf ein SD-OCT basiertes PRN-Schema die Visusverläufe mit denen einer initial begonnenen PRN-Behandlung identisch waren (19, 20). Zudem ist bei kontinuierlicher Therapie das kumulative Endophthalmitisrisiko signifikant erhöht und auch scheint das Progressionsrisiko einer begleitenden geographischen Atrophie erhöht (20). Eine Fortsetzung der kontinuierlichen Therapie über den Beobachtungszeitraum von 2 Jahren hinaus oder gar lebenslang wurde bisher nicht untersucht.

b. Individualisierte Behandlungsschemata mit festen Kontrollintervallen unter Verwendung von morphologischen Kriterien (SD-OCT-Untersuchungen) zur Beurteilung der Läsionsaktivität: Hierbei ist zu betonen, dass die SD-OCT für die exsudative AMD als zentrales Instrument zur Verlaufsbeurteilung wissenschaftlich belegt ist und somit bei allen Verlaufsbeurteilungen einbezogen werden muss (12, 13, 14). Diese morphologische Läsionsbeurteilung findet sich auch in den Fachinformationen der zugelassenen Medikamente wieder. Nach dem initialen Upload mit 3 Medikamentengaben in monatlichem Abstand orientieren sich daher alle Behandlungsschemata neben dem Kriterium einer neuen Blutung in der Makula an folgenden SD-OCT-orientierten Kriterien zur Beurteilung der „Aktivität“ der CNV:

- Präsenz von subretinaler Flüssigkeit (SD-OCT)
- Persistenz oder Zunahme einer diffusen Netzhautverdickung (SD-OCT)
- Zunahme intraretinaler zystoider Flüssigkeitsräume (SD-OCT)
- Zunahme einer serösen Pigmentepithelabhebung (SD-OCT)

Folgende Schemata können genannt werden:

- **PRN-Schema (IVAN-, CATT-, Harbor-Studie):** Bei diesen Studien erfolgten monatliche Kontrollen und eventuelle Behandlungen nach der initialen Behandlung. Während in der IVAN-Studie (21, 22) eine Wiederbehandlung mit jeweils 3 IVOMs erfolgte (Abb. 1), erfolgten in der CATT- (19, 20) und HARBOR-Studie (34) bei erneuter Aktivität in der OCT nur jeweils eine Behandlung (Abb. 2). Bei den genannten Phase III ähnlichen Studien waren im ersten Jahr 12 Visiten mit im Schnitt ca. 7-7,5 Behandlungen und im zweiten Jahr 12 Visiten mit ca. 5 Behandlungen notwendig, um den initialen mittleren Visusgewinn zu halten.
- **Treat&Extend-Schema:** Diese Behandlungsstrategie wird vor allem in den USA und der Schweiz angewandt. Ihre Effektivität wurde bisher zwar in keiner Phase III Studie belegt, aber viele prospektive Studien weisen auf eine gute Wirksamkeit hin (35-40). So wurde in der prospektiven LUCAS-Studie eine monatliche Behandlung bis zum Erreichen einer inaktiven Läsion vorgenommen (38). Für diesen Fall erfolgte eine weitere Behandlung und das Kontroll- und Wiederbehandlungsintervall wurde um 2 Wochen verlängert. Bei weiterer Inaktivität wurde erneut behandelt und das Kontrollintervall jeweils um weitere zwei Wochen verlängert. Zeigte sich hingegen bei einer Kontrolluntersuchung eine neue Läsionsaktivität im SD-OCT oder durch eine neue retinale Blutung, so erfolgte ebenfalls eine Behandlung, das Kontrollintervall wurde aber um 2 Wochen verkürzt (Abb. 3). Die Visusverläufe waren nach 12 Monaten vergleichbar mit den Zulassungs- und PRN-Studien. Zu diesem Schema existieren bisher keine Phase III-Studie oder Vergleichsstudien mit anderen Schemata. Bei diesem Therapieschema waren durchschnittlich im 1. Jahr 8,5 Visiten und Behandlungen erforderlich.

c. Individualisierte Behandlungsschemata unter Verwendung des Visus zur Beurteilung der „Läsionsaktivität“: Es gibt keine Studien, in denen die Behandlung allein von Visusänderungen abhängig gemacht wurde. Außerdem ist in allen (Zulassungs-)Studien ein ETDRS-Visus nach definierten, standardisierten Kriterien erhoben worden, der im klinischen Alltag keine Anwendung findet. Vor allem aber zeigen alle retrospektiven Auswertungen, dass bei einer Rezidiv-CNV eine weitere oder erneute Visusminderung zu einem irreversiblen Visusverlust führt (41-43). Deshalb muß eine weitere oder erneute Visusminderung als alleiniges Wiederbehandlungskriterium gegenüber den morphologischen Kriterien in Bezug auf eine Früherkennung einer erneuten Läsionsaktivität als deutlich unterlegen angesehen werden und kann somit als alleiniges Wiederbehandlungskriterium nicht herangezogen werden.

4. Empfohlene Behandlungsstrategie: Mehrere Erhebungen zur Versorgungsqualität in Deutschland (AURA-, COMPASS-, WAVE-Studie aus den Jahren 20.09 – 2011 zeigen auf, dass damals mit im Mittel 4 - 4,5 Behandlungen im ersten Jahr eine Unterbehandlung stattfand, die sich unmittelbar negativ auf die funktionellen Ergebnisse auswirkte (1-3). Deshalb ist für eine möglichst gute Behandlung der Patienten eine korrekte Indikationsstellung und nach Behandlungsbeginn eine langandauernde und konsequente Behandlung und Kontrolle erforderlich. Diese wiederum muss an morphologischen Läsionsaktivitätskriterien orientiert sein. Dies ist sowohl beim PRN-Schema als auch beim Treat & Extend-Schema jeweils mit Fundus- und SD-OCT-Kontrollen gewährleistet (siehe Tab. 1). Hierbei ist die Datenlage für das PRN-Schema mit morphologischen Kriterien wissenschaftlich stringenter. Demgegenüber sind eine kontinuierliche Therapie und auch eine visusorientierte Wiederbehandlungsstrategie aus den beschriebenen Gründen als medizinisch inadäquat einzustufen und abzulehnen.

Tab. 1

PRN / O&T	T&E
Individualisierung über jeweils aktuelle Prüfung der Wiederbehandlungsnotwendigkeit	Individualisierung über Kontroll=Behandlungsintervall

Reaktion nach der morphologischen Verschlechterung (Aktivität)	Behandlung mit der Absicht, Aktivität durch regelmäßige Wiederbehandlung zu verhindern
Reduktion der notwendigen Behandlungen und damit des Endophthalmitis-Risikos	Reduktion der Anzahl von Kontrollen (Cave: gilt nur bei einseitiger Erkrankung)
Identifikation von Patienten mit geringer Behandlungsnotwendigkeit	

5. Weitere Aspekte der Therapie:

- a. **Medikamentenwechsel:** Wenn nach der initialen 3-er Serie oder Folgetherapien ein ungenügender morphologischer Effekt der Behandlung beobachtet wird, kann ein Wechsel auf ein anderes Anti-VEGF-Medikament sinnvoll sein.
- b. **Abbruch:** Ein Abbruch der Therapie soll erfolgen, wenn ein weiterer Behandlungseffekt bspw. aufgrund von degenerativer Veränderungen mit Atrophie und/oder Fibrose nicht mehr zu erwarten ist oder ein Verlust des Sehvermögens auf $< 0,05$ ohne eindeutige Möglichkeit einer Verbesserung eingetreten ist.
- c. **Kontrolluntersuchung nach einer IVOM:** Innerhalb der ersten Woche erscheint mindestens eine Kontrolluntersuchung zur frühzeitigen Entdeckung intraokularer Komplikationen sinnvoll. Eine Antibiotikagabe zur Entzündungsprophylaxe ist weder vor noch nach der Injektion erforderlich.
- d. **Weitere Kontrolluntersuchungen und erneute Behandlungen bei SD-OCT basierten individualisierten Behandlungsschemata:** Die Befundkontrolle nach einer IVOM-Therapie soll die Bestimmung des bestkorrigierten Visus, eine Fundusuntersuchung und eine SD-OCT-Untersuchung beinhalten. Wenn diese Befunde keinen eindeutigen Befund für oder gegen eine erneute IVOM ergeben, ist eine Fluoreszein-Angiographie, die vor einer Erstbehandlung obligat erforderlich ist, sinnvoll. Diese Befundkontrollen sollten bei allen eingesetzten Medikamenten 4 Wochen nach der letzten Injektion beginnen und beim PRN-Schema auch bei stabilisierter Situation zumindest im ersten halben Jahr in etwa monatlichen Abständen erfolgen. Zeigt sich bei einer der Kontrolluntersuchungen eine erneute exsudative Läsionsaktivität, so ist eine Fortsetzung der IVOM-Therapie (am praktikabelsten bei PRN mit 3 erneuten Injektionen/IVAN-Schema) sinnvoll und notwendig. Zeigen sich aber über 6 Monate bei den monatlichen Untersuchungen keine erneuten Aktivitätszeichen, so kann von einer „Vernarbung“ der CNV ausgegangen

werden und eine Verlängerung der Kontrollintervalle (z.B. 3 Monate) vorgenommen werden. Beim Treat and Extend-Schema kann analog eine solche Situation angenommen werden, wenn bei den Kontrollen ein 12-Wochenintervall ohne erneute Aktivität beobachtet wird, Auch hier kann danach mit 3-monatigen Kontrollintervallen ohne erneute Behandlungen die Situation beobachtet werden.

- e. Wiederaufnahme der Therapie nach Stabilisierung:** Wenn nach den unter 5 d genannten Intervallen, die als „Vernarbung“ der CNV interpretiert werden können, eine erneute „Aktivität“ in der SD-OCT oder durch retinale Blutung beobachtet wird, sollte eine weitere IVOM-Behandlung wie bei Therapieinitiierung erfolgen.
- f. Endophthalmitisrisiko:** Grundlegend steigt das Endophthalmitisrisiko mit steigender Anzahl der Injektionen. Daher sollten so viele Behandlungen wie nötig, aber so wenige wie möglich durchgeführt werden.
- g. Bilaterale exsudative AMD:** Bei dieser Situation ist eine Behandlung beider Augen an einem Tag nur in Einzelfällen unter besonderen Sicherheitsvorkehrungen zu erwägen.

Einleitung:

Diese Stellungnahme beschreibt eine genauere Definition verschiedener Behandlungsmöglichkeiten, die zu möglichst optimalen funktionellen Langzeitergebnissen für die AMD-Patienten führen. Hierbei stand erneut das Bemühen im Vordergrund, die wissenschaftlich publizierte Datenlage auszuwerten und im Wissen um aktuelle Erkenntnisse aus der Versorgungsforschung (1-3) zu kommentieren. Allerdings bleiben die in früheren Stellungnahmen (4-13) beschriebenen Einschränkungen einer begrenzten Vergleichbarkeit von Wirkstoffen und Dosisintervallen in den verschiedenen klinischen Studien sowie die Tatsache bestehen, dass eine serielle Nennung von Wirkstoffen in Schemata nicht bedeutet, dass mögliche Unterschiede und der Charakter einer Momentaufnahme einer solchen Stellungnahme ausgeblendet werden. Dennoch hat sich die Datenlage bezüglich einer medizinisch sinnhaften Umsetzungsstrategie der Anti-VEGF-Therapie bei der exsudativen altersabhängigen Makuladegeneration deutlich erweitert und erlaubt nun eine klarere Beurteilung sinnhafter Vorgehensweisen, wie sie auch in anderen europäischen Stellungnahmen vorgenommen wurde (14)

1. **Diagnostik und Indikationsstellung:** Initial zur primären Indikationsstellung sind weiterhin folgende Untersuchungen zwingend notwendig: Bestimmung des bestkorrigierten Visus, binokulare Ophthalmoskopie, Fluoreszein-Angiographie sowie SD-OCT-Untersuchung. Bei Vorliegen der klinisch-angiographischen Kriterien einer sub-, juxta- oder extrafovealen okkulten CNV mit nachgewiesener Krankheitsprogression oder einer (minimal oder überwiegend) klassischen CNV ist eine Therapie indiziert (15-22). Bei den Folgenuntersuchungen sind die genannten Untersuchungen erforderlich mit Ausnahme der Fluoreszeinangiographie, die dann nur bei unklarer Befundkonstellation hilfreich ist.
2. **Auswahl der Medikamente:** Für die neovaskuläre AMD stehen als zugelassene Medikamente Ranibizumab (Lucentis) und Aflibercept (Eylea) zur Verfügung. Beide sind in ihrer Effektivität bezüglich des Visus über einen Beobachtungszeitraum von 2 Jahren basierend auf den vorliegenden Studienergebnissen (15-18) als gleichwertig und gleichermaßen als Mittel der ersten Wahl anzusehen. Bevacizumab hat im „off-label use“ basierend auf den Ergebnissen der CATT-Studie (19, 20) und der IVAN-

Studie (21, 22) die gleiche Effektivität und auch das Nebenwirkungsprofil wurde in einem kürzlich publizierten Cochrane-Report als vergleichbar eingestuft (23). Eine photodynamische Therapie (PDT) kommt lediglich bei der AMD Sonderform der polypoidalen chorioidalen Vaskulopathie (PCV) in Betracht (24-27), während der Einsatz einer Laserbehandlung allenfalls in Einzelfällen in Frage kommt. Eine Wechsel des Medikamentes im Rahmen der Behandlung bei "nicht zufriedenstellendem" Ansprechen („Switch“) kann erwogen werden und scheint eventuell zusätzliche morphologische Effekte zu zeigen, wobei im Visusverlauf primär eine weitere Visusstabilisierung erreicht wird (28-32). Gegenwärtig werden diesbezüglich prospektive Studien durchgeführt.

3. Beurteilung verschiedener Behandlungsstrategien:

- a. **Kontinuierliche Behandlung:** In den Zulassungsstudien für Ranibizumab (Lucentis) wurde eine monatliche Therapie über 24-Monate appliziert (15, 16). Die hierdurch zu erzielenden Visusergebnisse sind als „Goldstandard“ zur Beurteilung der Effektivität anderer Strategien heranzuziehen. Eine langfristige über den Beobachtungszeitraum von 2 Jahren hinausgehende oder gar lebenslange Fortsetzung dieser monatlichen Injektionen wurde bisher nicht untersucht. Allerdings gibt es für eine kontinuierliche Behandlung auch keine geprüften Kriterien zur Beendigung der Therapie, die wegen der theoretisch gut begründeten potentiellen „Endlichkeit“ der Behandlung durch eine Vernarbung der CNV gefordert werden sollte. Ferner ist bei kontinuierlicher Therapie das kumulative Endophthalmitisrisiko signifikant erhöht und auch scheint das Progressionsrisiko einer begleitenden geographischen Atrophie erhöht (20). Deshalb ist eine lebenslange Dauertherapie nicht sinnvoll. Diese Einschätzung wird noch unterstützt durch die Beobachtung, dass gemäß den CATT-Daten für Ranibizumab ein Wechsel einer Dauertherapie auf ein SD-OCT-basiertes PRN-Schema den nahezu identischen Visusverlauf hatte wie ein direkt begonnenes individualisiertes Behandlungsschema (19, 20), weshalb eine Kombination aus Dauertherapie und dann individualisierter Therapie vom Visusergebnis her keine Vorteile hat. In den Zulassungsstudien für Aflibercept (Eylea) (17, 18) wurde ein fixes Dauerbehandlungsschema nur im 1. Jahr angewendet. Dies bedeutet im ersten Behandlungsjahr gemäß des VIEW-Studiendesigns eine nicht

notwendige Abweichung von dem Kriterium der erneut nachgewiesenen Läsionsaktivität hin zur Behandlung auch nicht-aktiver Läsionen durch ein fixes Injektionsschema. Im Detail unterschiedliche Vorgehensweisen in den Fachinformationen des Herstellers in der Schweiz und den USA relativieren diese Empfehlungen der europäischen Zulassungsbehörden (EMA) (12, 13). Außerdem kann ohne die Auswertung der Subgruppen schlecht abgeschätzt werden, welche Patienten von einer Aktivitäts-gestützten Wiederbehandlung stärker profitiert hätten als von einer starren Intervall-Behandlung mit monatlichen Pausen (Monat 4-12 im ersten Studienjahr). Zudem wurde für die anderen Anti-VEGF-Medikamente aber auch in einer Phase 2 Studie für Aflibercept (33) mit einem SD-OCT basierten Wiederbehandlungsschema ähnliche Ergebnisse wie bei einer Dauerbehandlung erreicht und die relativierenden Anmerkungen bezüglich der Nicht-Definition von Beendigungskriterien bei einer Dauerapplikation und des erhöhten Endophthalmitisrisikos gelten ebenso für den Dauer-Einsatz von Aflibercept.

b. Individualisierte Behandlungsschemata mit festen Kontrollintervallen unter Verwendung von morphologischen Kriterien (SD-OCT-Untersuchungen) zur Beurteilung der Läsionsaktivität: Hierbei ist zu betonen, dass die SD-OCT für die exsudative AMD als zentrales Instrument zur Verlaufsbeurteilung wissenschaftlich belegt ist und somit bei allen Verlaufsbeurteilungen einbezogen werden muss (12, 13, 14). Diese morphologische Läsionsbeurteilung findet sich auch in den Fachinformationen der zugelassenen Medikamente wieder. Nach dem initialen Upload mit 3 Medikamentengaben in monatlichem Abstand orientieren sich daher alle Behandlungsschemata neben dem Kriterium einer neuen Blutung in der Makula an folgenden SD-OCT-orientierten Kriterien zur Beurteilung der „Aktivität“ der CNV:

- Präsenz von subretinaler Flüssigkeit (SD-OCT)
- Persistenz oder Zunahme einer diffusen Netzhautverdickung (SD-OCT)
- Zunahme intraretinaler zystoider Flüssigkeitsräume (SD-OCT)
- Zunahme einer serösen Pigmentepithelabhebung (SD-OCT)

Unter Verwendung dieser Kriterien wurden unterschiedliche Behandlungsstrategien als wirksam dargelegt, wobei ihre prinzipiellen Unterschiede auch z.T. praktische Erwägungen

in den unterschiedlichen Gesundheitssystemen zugrunde liegen. Folgende Behandlungsstrategien sind zu nennen:

- **PRN-Schema (IVAN-, CATT-, Harbor-Studie):** Bei diesen Studien erfolgten nach der initialen 3-er Behandlung monatliche Kontrollen und eventuelle Behandlungen. Während in der IVAN-Studie (21, 22) eine Wiederbehandlung mit jeweils 3 IVOMs erfolgte (Abb. 1), erfolgten in der CATT- (19, 20) und HARBOR-Studie (34) bei erneuter Aktivität im OCT nur jeweils eine Behandlung (Abb. 2). Bei den genannten Phase III ähnlichen Studien waren im ersten Jahr 12 Visiten mit im Schnitt ca. 7-7,5 Behandlungen und im zweiten Jahr 12 Visiten mit ca. 5 Behandlungen notwendig, um den initialen mittleren Visusgewinn zu halten. Bei Behandlung nach diesen Schemata wurde von einer „endgültigen“ Stabilisierung ausgegangen, wenn über 6 Monate bei monatlichen Kontrolluntersuchungen keine erneute Läsionsaktivität gemäß der obengenannten SD-OCT-Kriterien beobachtet wurden. Die Kontrollintervalle wurden danach verlängert.
- **Treat&Extend-Schema:** Diese Behandlungsstrategie wird vor allem in den USA und der Schweiz angewandt. Ihre Effektivität wurde bisher zwar in keiner Phase III Studie belegt, aber viele prospektive Studien weisen auf eine gute Wirksamkeit hin (35-40). So wurde in der prospektiven LUCAS-Studie eine monatliche Behandlung bis zum Erreichen einer inaktiven Läsion vorgenommen (38). Für diesen Fall erfolgte eine weitere Behandlung und das Kontroll- und Wiederbehandlungsintervall wurde um 2 Wochen verlängert. Bei weiterer Inaktivität wurde erneut behandelt und das Kontrollintervall jeweils um weitere zwei Wochen verlängert. Zeigte sich hingegen bei einer Kontrolluntersuchung eine neue Läsionsaktivität im SD-OCT oder durch eine neue retinale Blutung, so erfolgte ebenfalls eine Behandlung, das Kontrollintervall wurde aber um 2 Wochen verkürzt (Abb. 3). Die Visusverläufe waren nach 12 Monaten vergleichbar mit den Zulassungs- und PRN-Studien. Zu diesem Schema existieren keine Vergleichsstudien mit anderen Schemata. Bei diesem Therapieschema waren durchschnittlich im 1. Jahr 8,5 Visiten und Behandlungen erforderlich. Wenn das Kontrollintervall sukzessive bis auf 3 Monate verlängert werden konnte, ohne dass eine erneute Läsionsaktivität gemäß der gemäß der obengenannten SD-OCT-Kriterien beobachtet wurde, wird bei Behandlung nach diesem Treat&Extend-Schema von einer

„endgültigen“ Stabilisierung ausgegangen und die Behandlung beendet, Weitere Kontrollen erfolgen dann in 3 monatlichen Abständen.

c. Individualisierte Behandlungsschemata unter Verwendung des Visus zur Beurteilung der „Läsionsaktivität“:

Es gibt keine prospektiven Studien, in denen die Anti-VEGF-Behandlung bei der exsudativen AMD allein von Visusänderungen abhängig gemacht wurde. Außerdem ist bei visusbezogenen Behandlungsstrategien anzumerken, dass in allen Zulassungsstudien und zahlreichen Fallserien ein ETDRS-Visus nach definierten Kriterien der Analyse einer funktionellen Effektivität zugrunde liegt. Dieses Verfahren ist hoch standardisiert und sehr zeitaufwändig. Innerhalb der Studien erfolgten zudem ein Training und eine „Zertifizierung“ der Personen, die die Visusbestimmung durchführten. Dies findet im klinischen Alltag keine Anwendung und die dort erhobenen Visuswerte sind nicht übertragbar und qualitativ nicht mit der ETDRS-Visusbestimmung vergleichbar. Vor allem aber zeigen alle retrospektiven Auswertungen, dass bei einer Rezidiv-CNV eine weitere oder erneute Visusminderung zu einem irreversiblen Visusverlust führt (41-43). Deshalb muß eine weitere oder erneute Visusminderung als alleiniges Wiederbehandlungskriterium gegenüber den morphologischen Kriterien in Bezug auf eine Früherkennung einer erneuten Läsionsaktivität als deutlich unterlegen angesehen werden und kann somit als alleiniges Wiederbehandlungskriterium nicht herangezogen werden.

4. Empfohlene Behandlungsstrategie: Mehrere Erhebungen zur Versorgungsqualität in Deutschland (AURA-, COMPASS-, WAVE-Studie) aus den Jahren 20.09-2011 zeigen auf, dass damals mit im Mittel 4 - 4,5 Behandlungen im ersten Jahr eine Unterbehandlung stattfand, die sich unmittelbar auf die funktionellen Ergebnisse negativ auswirkte (1-3). Deshalb ist für eine möglichst gute Behandlung der Patienten eine korrekte Indikationsstellung und nach Behandlungsbeginn eine langandauernde (44) und konsequente Behandlung und Kontrolle erforderlich. Diese wiederum muß an morphologischen Läsionsaktivitätskriterien orientiert sein. Dies ist sowohl beim PRN-Schema als auch beim Treat & Extend-Schema jeweils mit Fundus- und SD-OCT-Kontrollen gewährleistet (siehe Tab. 1). Hierbei ist die Datenlage für das PRN-Schema mit morphologischen Kriterien wissenschaftlich stringenter. Demgegenüber sind eine kontinuierliche Therapie und auch eine visusorientierte

Wiederbehandlungsstrategie aus den beschriebenen Gründen als medizinisch inadäquat einzustufen und abzulehnen.

Tab. 1

PRN / O&T	T&E
Individualisierung über jeweils aktuelle Prüfung der Wiederbehandlungsnotwendigkeit	Individualisierung über Kontroll=Behandlungsintervall
Reaktion nach der morphologischen Verschlechterung (Aktivität)	Behandlung mit der Absicht, Aktivität durch regelmäßige Wiederbehandlung zu verhindern
Reduktion der notwendigen Behandlungen und damit des Endophthalmitis-Risikos	Reduktion der Anzahl von Kontrollen (Cave: gilt nur bei einseitiger Erkrankung)
Identifikation von Patienten mit geringer Behandlungsnotwendigkeit	

5. Weitere Aspekte der Therapie:

- a. **Medikamentenwechsel:** Wenn nach der initialen 3-er Serie oder Folgetherapien ein unzureichender morphologischer Effekt beobachtet wird, kann ein Wechsel auf ein anderes Anti-VEGF-Medikament erwogen werden. Hierzu wurde in mehreren Fallserien gezeigt, dass nach einem Medikamentenwechsel funktionell eine weitere Visusstabilisierung bei gleichzeitiger Reduktion der morphologischen Läsionsaktivitätskriterien erreicht werden konnte. Ob dieser Effekt langfristige positive Auswirkungen hat, muß durch weitere und längerfristige Analysen noch untersucht werden.
- b. **Abbruch:** Bei allen Therapiestrategien soll ein Abbruch der Therapie erfolgen, wenn ein weiterer positiver Behandlungsverlauf nicht zu erwarten (z. B. fibrotische Umwandlung der CNV und/oder RPE-Atrophie) ist oder ein Verlust des Sehvermögens auf $< 0,05$ ohne eindeutige Möglichkeit einer Verbesserung eingetreten ist (Ausnahme: z.B. frische Blutung, die den Visusabfall erklärt).
- c. **Kontrolluntersuchung nach einer IVOM:** Innerhalb der ersten Woche erscheint mindestens eine Kontrolluntersuchung zur frühzeitigen Entdeckung intraokularer

Komplikationen sinnvoll. Eine Antibiotikagabe zur Entzündungsprophylaxe ist weder vor noch nach der Injektion erforderlich. (s. spezifische Stellungnahme der Fachgesellschaften zu diesem Thema)

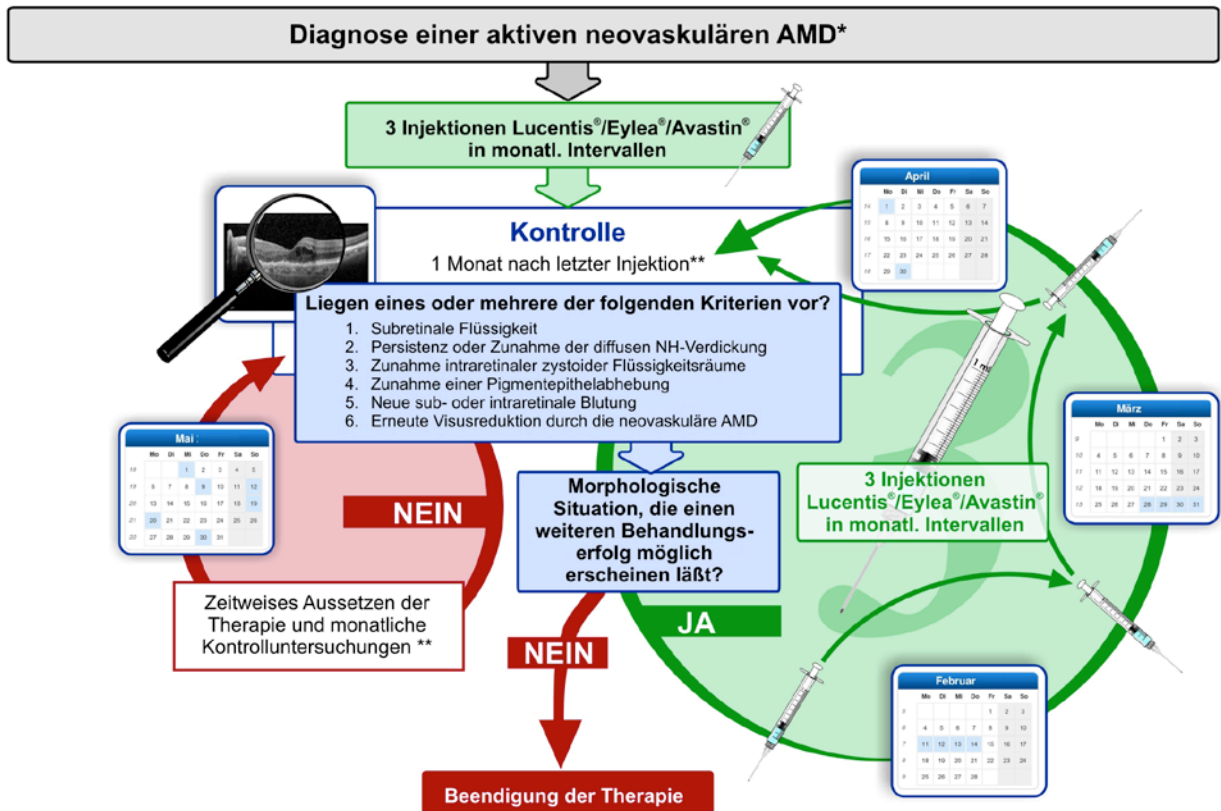
- d. Weitere Kontrolluntersuchungen und erneute Behandlungen bei SD-OCT basierten individualisierten Behandlungsschemata:** Die Befundkontrolle nach einer IVOM-Therapie soll die Bestimmung des bestkorrigierten Visus, eine Fundusuntersuchung und eine SD-OCT-Untersuchung beinhalten. Wenn diese Befunde keinen eindeutigen Befund für oder gegen eine erneute IVOM ergeben, ist eine Fluoreszein-Angiographie, die vor einer Erstbehandlung obligat erforderlich ist, sinnvoll. Diese Befundkontrollen sollten bei allen eingesetzten Medikamenten 4 Wochen nach der letzten Injektion beginnen und beim PRN-Schema auch bei stabilisierter Situation zumindest im ersten halben Jahr in etwa monatlichen Abständen erfolgen. Zeigt sich bei einer der Kontrolluntersuchungen eine erneute exsudative Läsionsaktivität, so ist eine Fortsetzung der IVOM-Therapie (am praktikabelsten bei PRN mit 3 erneuten Injektionen/IVAN-Schema) sinnvoll und notwendig. Zeigen sich aber über 6 Monate bei den monatlichen Untersuchungen keine erneuten Aktivitätszeichen, so kann von einer „Vernarbung“ der CNV ausgegangen werden und eine Verlängerung der Kontrollintervalle (z.B. 3 Monate) vorgenommen werden. Beim Treat and Extend-Schema kann analog eine solche Situation angenommen werden, wenn bei den Kontrollen ein 12-Wochenintervall ohne erneute Aktivität beobachtet wird. Auch hier kann danach mit z.B. 3-monatigen Kontrollintervallen ohne erneute Behandlungen die Situation beobachtet werden.
- e. Wiederaufnahme der Therapie nach Stabilisierung:** Wenn die zuvor genannten Stabilisierungskriterien (bei PRN-Schema über sechs Monate keine erneute Läsionsaktivität bzw. bei Treat and Extend Schema nach Kontrollverlängerung auf drei Monate keine zwischenzeitliche erneute Aktivität) erreicht wurden, können die Kontrollintervalle auf zunächst z.B. drei Monate ohne Therapie verlängert werden. Entwickelt sich in diesem Zeitraum eine erneute Läsionsaktivität gemäß der obengenannten klinischen und SD-OCT-Kriterien, sollte diese Läsion wie eine „Neuerkrankung“ nach einem der genannten Schemata behandelt werden, wobei zur Indikationsstellung eine erneute Fluoreszeinangiographie nur bei unklaren Fällen

erforderlich ist.

- f. **Endophthalmitisrisiko:** Grundlegend konnte in der CATT-Studie gezeigt werden, dass mit steigender Anzahl der Injektionen das Endophthalmitisrisiko für die Patienten zunimmt. Da zudem in den Langzeitstudien (HORIZON- und SEVEN-UP-Studie) gezeigt werden konnte, dass unter der Kombination aus monatlicher Therapie (erste 2 Jahre) und anschließender SD-OCT-basierter Wiederbehandlungsstrategie - allerdings bei einem Teil der Patienten auch erst nach mehrjähriger Behandlung - ein fibrovaskuläres und/oder atrophisches „Endstadium“ eingetreten ist und die Therapie daher „endlich“ erscheint, ist eine Strategie „so viele Behandlungen wie nötig, aber so wenig wie möglich“, zur Risikominderung für eine intraokulare Entzündung ratsam.
- g. **Bilaterale exsudative AMD:** Bei dieser Situation ist eine Behandlung beider Augen an einem Tag nur in Einzelfällen unter besonderen Sicherheitsvorkehrungen zu erwägen.

Abbildungen:

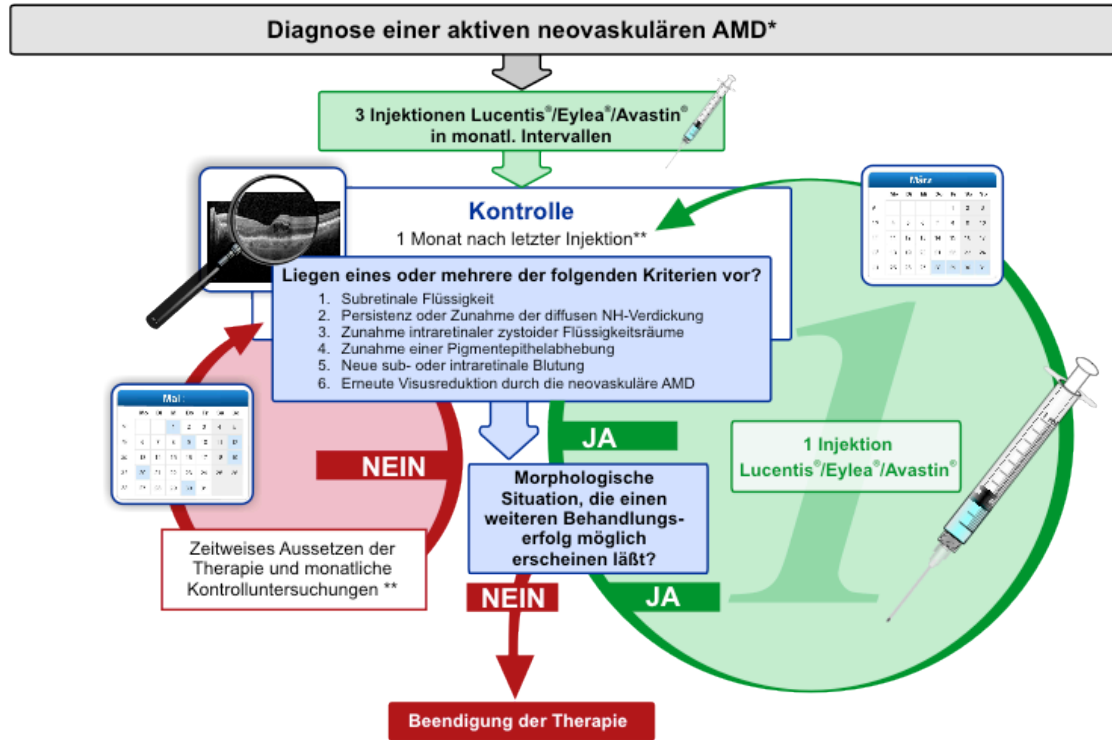
Abb. 1: IVAN-Schema



* Diagnose basiert auf: Funduskopie; Fluoreszein-Angiographie; SD-OCT-Evaluation der gesamten Makula; BCVA; beim Vorliegen einer Läsionsaktivität mit okk. CNV mit nachgewiesener Krankheitsprogression oder jede Art von klassischer CNV kurzfristiger Behandlungsbeginn

** Monatliche Untersuchung in ersten 6 Monaten mit: Funduskopie; SD-OCT-Evaluation der gesamten Makularegion; BCVA; Fluoreszein Angiographie, wenn Funduskopie oder SD-OCT Krankheitsverlauf nicht erklären

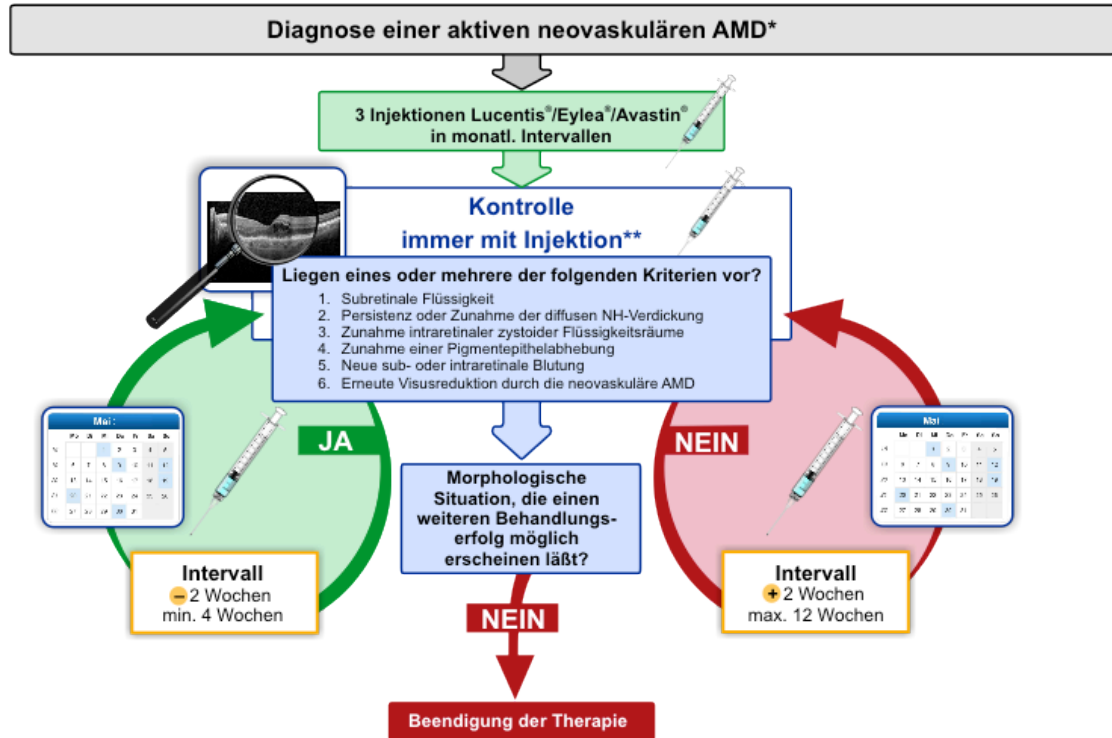
Abb. 2: Catt-Schema



* Diagnose basiert auf: Funduskopie; Fluoreszein-Angiographie; SD-OCT-Evaluation der gesamten Makula; BCVA; beim Vorliegen einer Läsionsaktivität mit okk. CNV mit nachgewiesener Krankheitsprogression oder jede Art von klassischer CNV kurzfristiger Behandlungsbeginn

** Monatliche Untersuchung in ersten 6 Monaten mit: Funduskopie; SD-OCT-Evaluation der gesamten Makularegion; BCVA; Fluoreszein-Angiographie, wenn Funduskopie oder SD-OCT Krankheitsverlauf nicht erklären

Abb. 3: Treat & Extend – Schema



* Diagnose basiert auf: Funduskopie; Fluoreszein-Angiographie; SD-OCT-Evaluation der gesamten Makula; BCVA; beim Vorliegen einer Läsionsaktivität mit ökk. CNV mit nachgewiesener Krankheitsprogression oder jede Art von klassischer CNV kurzfristiger Behandlungsbeginn

** Untersuchung mit: Funduskopie; SD-OCT-Evaluation der gesamten Makularegion; BCVA; Fluoreszein Angiographie, wenn Funduskopie oder SD-OCT Krankheitsverlauf nicht erklären

Redaktionskomitee: („Financial disclosure“ nach Vorgabe der Association for Research in Vision and Ophthalmology (ARVO): Kategorie 1: Unterstützung von Forschungsprojekten und klinischen Studien, Kategorie 2: Beratung, Honorare, Reisekosten)

D. Pauleikhoff, Münster Kat. 1: Bayer, Genentech, Novartis, Kat. 2: Allergan, Bayer, Novartis, Pfizer

B. Bertram, Aachen ø

F.G. Holz, Bonn Kat. 1: Acucela, Alcon, Allergan, Bayer, Genentech, Heidelberg Engineering, Novartis, Optos, Zeiss Kat. 2: Acucela, Allergan, Alcon, Bayer, Genentech, Heidelberg Engineering, Novartis, Roche

B. Kirchhof, Köln Kat. 1: Novartis, Bayer, Kat. 2: Novartis, Pfizer, Bayer

U. Bartz-Schmidt, Tübingen Kat. 1: Novartis, Bayer, Kat. 2: Novartis, Pfizer, Bayer

N. Bornfeld, Essen Kat. 1: Novartis, Bayer, Kat. 2: Novartis, Alcon

M. Bresgen, Köln ø

N. Eter, Münster Kat. 1: Allergan, Bayer, Novartis; Kat. 2: Allergan Alimera, Bayer, Bausch and Lomb, Heidelberg Engineering, Novartis

W. Friedrichs, Stuttgart ø

H. Heimann, Liverpool: Kat. 1: Allergan, Novartis, Kat. 2: Novartis

H. Helbig, Regensburg: Kat. 1: Allergan, Bayer, Novartis, Kat. 2: MSD, Novartis, Bayer

H. Hörauf, Göttingen Kat. 1: Novartis, Bayer, Kat. 2: Novartis, Allergan

A. Kampik, München Kat. 1: Novartis, Bayer, Kat. 2: Novartis

K.D. Lemmen, Düsseldorf Kat. 1: Novartis, Bayer, Kat. 2: Novartis, Bayer

J. Roider, Kiel Kat. 1: Novartis, Bayer, Kat. 2: Novartis, Bayer

F. Ziemssen, Tübingen Kat. 2: Alcon, Alimera, Allergan, Bayer, Novartis, Pfizer

Literatur:

1. Holz FG, Tadayoni R, Beatty S, Berger A, Cereda MG, Cortez R, Hoyng CB, Hykin P, Staurengi G, Heldner S, Bogumil T, Heah T, Sivaprasad S. Multi-country real-life experience of anti-vascular endothelial growth factor therapy for wet age-related macular degeneration. *Br J Ophthalmol*. 2014 Sep 5. [Epub ahead of print]
2. Wolf A, Kampik A. Efficacy of treatment with ranibizumab in patients with wet age-related macular degeneration in routine clinical care: data from the COMPASS health services research. *Graefes Arch Clin Exp Ophthalmol*. 2014;252(4):647-55.
3. Finger RP, Wiedemann P, Blumhagen F, Pohl K, Holz FG. Treatment patterns, visual acuity and quality-of-life outcomes of the WAVE study - a noninterventional study of ranibizumab treatment for neovascular age-related macular degeneration in Germany. *Acta Ophthalmol*. 2013;91:540-6.
4. Aktuelle therapeutische Möglichkeiten bei der neovaskulären altersabhängigen Makuladegeneration. Stellungnahme der Retinologischen Gesellschaft, der Deutschen Ophthalmologischen Gesellschaft und des Berufsverbandes der Augenärzte Deutschlands zu aktuellen therapeutischen Möglichkeiten bei der neovaskulären altersabhängigen Makuladegeneration. *Ophthalmologe* 2007;104:628-34.
5. Stellungnahme der Retinologischen Gesellschaft, der Deutschen Ophthalmologischen Gesellschaft und des Berufsverbandes der Augenärzte Deutschlands zu aktuellen therapeutischen Möglichkeiten bei der neovaskulären altersabhängigen Makuladegeneration. *Klin Monbl Augenheilkd* 2007;224:559-66.
6. Neue Aspekte in der Therapie der neovaskulären altersabhängigen Makuladegeneration. Stellungnahme der Retinologischen Gesellschaft, der Deutschen Ophthalmologischen Gesellschaft und des Berufsverbandes der Augenärzte Deutschlands e.V. *Ophthalmologe* 2009;106:457-64.
7. Neue Aspekte in der Therapie der neovaskulären altersabhängigen Makuladegeneration. Stellungnahme der Retinologischen Gesellschaft, der Deutschen Ophthalmologischen Gesellschaft und des Berufsverbandes der Augenärzte Deutschlands e.V. *Klin Monbl Augenheilkd* 2009;226:388-95.
8. Neue Aspekte in der Therapie der neovaskulären altersabhängigen Makuladegeneration: Kriterien der Wiederbehandlung bei der Anti- VEGF Therapie. Ergänzende Stellungnahme der Retinologischen Gesellschaft, der Deutschen Ophthalmologischen Gesellschaft, des Berufsverbandes der Augenärzte Deutschlands e.V. *Der Ophthalmologe* 2011;1:86-90.
9. Neue Aspekte in der Therapie der neovaskulären altersabhängigen Makuladegeneration: Kriterien der Wiederbehandlung bei der Anti- VEGF Therapie. Ergänzende Stellungnahme der Retinologischen Gesellschaft, der Deutschen Ophthalmologischen Gesellschaft, des

Berufsverbandes der Augenärzte Deutschlands e.V. *Klin Monatsbl Augenheilkd* 2011;228:138-43.

10. Aktuelle Stellungnahme der Retinologischen Gesellschaft, der Deutschen Ophthalmologischen Gesellschaft und des Berufsverbandes der Augenärzte Deutschlands e.V. Die Anti-VEGF-Therapie bei der neovaskulären altersabhängigen Makuladegeneration: therapeutische Strategien
Klin Monatsbl Augenheilkd 2012; 229: 541-547

11. Die Anti-VEGF-Therapie bei der neovaskulären alterabhängigen Makuladegeneration: Therapeutische Strategien. Aktuelle Stellungnahme der Retinologischen Gesellschaft, der Deutschen Ophthalmologischen Gesellschaft und des Berufsverbandes der Augenärzte Deutschlands e.V." - *Der Ophthalmologe*, 2012; 109: 405-414

12. Aktuelle Stellungnahme der Retinologischen Gesellschaft, der Deutschen Ophthalmologischen Gesellschaft und des Berufsverbandes der Augenärzte Deutschlands e.V. Die Anti-VEGF-Therapie bei der neovaskulären altersabhängigen Makuladegeneration: therapeutische Strategien
- Status Dezember 2012. *Klin Monatsbl Augenheilkd*. 2013;230:170-7.

13. Die Anti-VEGF-Therapie bei der neovaskulären alterabhängigen Makuladegeneration: Therapeutische Strategien - Status Dezember 2012. Aktuelle Stellungnahme der Retinologischen Gesellschaft, der Deutschen Ophthalmologischen Gesellschaft und des Berufsverbandes der Augenärzte Deutschlands e.V." - *Der Ophthalmologe*, 2013; 110: 405-414

14. Schmidt-Erfurth U, Chong V, Loewenstein A, Larsen M, Souied E, Schlingemann R, Eldem B, Monés J, Richard G, Bandello F. Guidelines for the management of neovascular age-related macular degeneration by the European Society of Retina Specialists (EURETINA). *Br J Ophthalmol*. 2014;98:1144-67.

15. Brown DM, Kaiser PK, Michels M, et al. Ranibizumab versus verteporfin for neovascular age-related macular degeneration. *N Engl J Med* 2006;355:1432-44.

16. Brown DM, Michels M, Kaiser PK, Heier JS, Sy JP, Ianchulev T. Ranibizumab versus verteporfin photodynamic therapy for neovascular age-related macular degeneration: Two-year results of the ANCHOR study. *Ophthalmology* 2009;116:57-65

17. Heier JS, Brown DM, Chong V, Korobelnik JF, Kaiser PK, Nguyen QD, Kirchhof B, Ho A, Ogura Y, Yancopoulos GD, Stahl N, Vitti R, Berliner AJ, Soo Y, Anderesi M, Groetzbach G, Sommerauer B, Sandbrink R, Simader C, Schmidt-Erfurth U; VIEW 1 and VIEW 2 Study Groups. Intravitreal Aflibercept (VEGF Trap-Eye) in Wet Age-related Macular Degeneration.

Ophthalmology. 2012;119:2537-48.

18. Schmidt-Erfurth U, Kaiser PK, Korobelnik JF, Brown DM, Chong V, Nguyen QD, Ho AC, Ogura Y, Simader C, Jaffe GJ, Slakter JS, Yancopoulos GD, Stahl N, Vitti R, Berliner AJ, Soo Y, Anderesi M, Sowade O, Zeitz O, Norenberg C, Sandbrink R, Heier JS. Intravitreal aflibercept injection for neovascular age-related macular degeneration: ninety-six-week results of the VIEW studies. *Ophthalmology*. 2014;121:193-201.

19. CATT Research Group, Martin DF, Maguire MG, Ying GS, Grunwald JE, Fine SL, Jaffe GJ.: Ranibizumab and bevacizumab for neovascular age-related macular degeneration. *N Engl J Med*. 2011;364:1897-908.

20. Comparison of Age-related Macular Degeneration Treatments Trials (CATT) Research Group, Martin DF, Maguire MG, Fine SL, Ying GS, Jaffe GJ, Grunwald JE, Toth C, Redford M, Ferris FL 3rd. Ranibizumab and bevacizumab for treatment of neovascular age-related macular degeneration: two-year results. *Ophthalmology*. 2012;119:1388-98.

21. IVAN Study Investigators, Chakravarthy U, Harding SP, Rogers CA, Downes SM, Lotery AJ, Wordsworth S, Reeves BC. Ranibizumab versus bevacizumab to treat neovascular age-related macular degeneration: one-year findings from the IVAN randomized trial. *Ophthalmology*. 2012;119:1399-411.

22. Chakravarthy U, Harding SP, Rogers CA, Downes SM, Lotery AJ, Culliford LA, Reeves BC; IVAN study investigators. Alternative treatments to inhibit VEGF in age-related choroidal neovascularisation: 2-year findings of the IVAN randomised controlled trial. *Lancet*. 2013;12;382(9900):1258-67.

23. Moja L, Lucenteforte E, Kwag KH, Bertele V, Campomori A, Chakravarthy U, D'Amico R, Dickersin K, Kodjikian L, Lindsley K, Loke Y, Maguire M, Martin DF, Mugelli A, Mühlbauer B, Püntmann I, Reeves B, Rogers C, Schmucker C, Subramanian ML, Virgili G. Systemic safety of bevacizumab versus ranibizumab for neovascular age-related macular degeneration. *Cochrane Database Syst Rev*. 2014 Sep 15;9:CD011230. doi: 10.1002/14651858.CD011230.pub2.

24. Larsen M, Schmidt-Erfurth U, Lanzetta P, Wolf S, Simader C, Tokaji E, Pilz S, Weisberger A; MONT BLANC Study Group. Verteporfin plus ranibizumab for choroidal neovascularization in age-related macular degeneration: twelve-month MONT BLANC study results. *Ophthalmology*. 2012;119:992-1000.

25. Kaiser PK, Boyer DS, Cruess AF, Slakter JS, Pilz S, Weisberger A; DENALI Study Group. Verteporfin plus ranibizumab for choroidal neovascularization in age-related macular degeneration: twelve-month results of the DENALI study. *Ophthalmology*. 2012;119:1001-10.

26. Cho HJ, Kim JW, Lee DW, Cho SW, Kim CG. Intravitreal bevacizumab and ranibizumab injections for patients with polypoidal choroidal vasculopathy. *Eye (Lond)*. 2012;26:426-33.
27. Lee YA, Yang CH, Yang CM, Ho TC, Lin CP, Huang JS, Chen MS. Photodynamic therapy with or without intravitreal bevacizumab for polypoidal choroidal vasculopathy: two years of follow-up. *Am J Ophthalmol*. 2012;154:872-880.
28. Wykoff CC, Brown DM, Maldonado ME, Croft DE. Aflibercept treatment for patients with exudative age-related macular degeneration who were incomplete responders to multiple ranibizumab injections (TURF trial). *Br J Ophthalmol*. 2014;98:951-5.
29. Ferrone PJ, Anwar F, Naysan J, Chaudhary K, Fastenberg D, Graham K, Deramo V. Early initial clinical experience with intravitreal aflibercept for wet age-related macular degeneration. *Br J Ophthalmol*. 2014;98 Suppl 1:i17-21.
30. Singh RP, Srivastava S, Ehlers JP, Bedi R, Schachat AP, Kaiser PK. A single-arm, investigator-initiated study of the efficacy, safety and tolerability of intravitreal aflibercept injection in subjects with exudative age-related macular degeneration, previously treated with ranibizumab or bevacizumab: 6-month interim analysis. *Br J Ophthalmol*. 2014;98 Suppl 1:i22-27.
31. Grewal DS, Gill MK, Sarezky D, Lyon AT, Mirza RG. Visual and anatomical outcomes following intravitreal aflibercept in eyes with recalcitrant neovascular age-related macular degeneration: 12-month results. *Eye* 2014;28: 895-9.
32. Fassnacht-Riederle H1, Becker M, Graf N, Michels S. Effect of aflibercept in insufficient responders to prior anti-VEGF therapy in neovascular AMD. *Graefes Arch Clin Exp Ophthalmol*. 2014 Mar 11. [Epub ahead of print]
33. Heier JS, Boyer D, Nguyen QD, Marcus D, Roth DB, Yancopoulos G, Stahl N, Ingerman A, Vitti R, Berliner AJ, Yang K, Brown DM; CLEAR-IT 2 Investigators. The 1-year results of CLEAR-IT 2, a phase 2 study of vascular endothelial growth factor trap-eye dosed as-needed after 12-week fixed dosing. *Ophthalmology*. 2011;118:1098-106.
34. Ho AC, Busbee BG, Regillo CD, Wieland MR, Van Everen SA, Li Z, Rubio RG, Lai P; for the HARBOR Study Group. Twenty-four-Month Efficacy and Safety of 0.5 mg or 2.0 mg Ranibizumab in Patients with Subfoveal Neovascular Age-Related Macular Degeneration. *Ophthalmology*. 2014 Jul 9. [Epub ahead of print]
35. Engelbert M, Zweifel SA, Freund KB. "Treat and extend" dosing of intravitreal anti-vascular endothelial growth factor therapy for type 3 neovascularization/retinal angiomatous proliferation. *Retina*. 2009;29(10):1424-1431.

36. Gupta OP, Shienbaum G, Patel AH, Fecarotta C, Kaiser RS, Regillo CD. A treat and extend regimen using ranibizumab for neovascular age-related macular degeneration: clinical and economic impact. *Ophthalmology*. 2010;117(11):2134–2140.
37. Oubraham H, Cohen SY, Samimi S, et al. Inject and extend dosing versus dosing as needed: a comparative retrospective study of ranibizumab in exudative age-related macular degeneration. *Retina*. 2011;31:26–30.
38. Berg K, Pedersen TR, Sandvik L, Bragadóttir R. Comparison of Ranibizumab and Bevacizumab for Neovascular Age-Related Macular Degeneration According to LUCAS Treat-and-Extend Protocol. *Ophthalmology*. 2014 Sep 13. [Epub ahead of print]
39. Rayess N, Houston SK 3rd, Gupta OP, Ho AC, Regillo CD. Three Year Treatment Outcomes for Neovascular Age-Related Macular Degeneration using a "Treat and Extend" Regimen. *Am J Ophthalmol*. 2014 Sep 8.[Epub ahead of print]
40. Abedi F, Wickremasinghe S, Islam AF, Inglis KM, Guymer RH. Anti-VEGF treatment in neovascular age-related macular degeneration: a treat-and-extend protocol over 2 years. *Retina*. 2014; 34:1531-8.
41. Heimes B, Lommatzsch A, Zeimer M, et al. Long-term visual course after anti-VEGF therapy for exudative AMD in clinical practice evaluation of the German reinjection scheme. *Graefes Arch Clin Exp Ophthalmol* 2011;249:639-44.
42. Hoerster R, Muether PS, Hermann MM, Koch K, Kirchhof B, Fauser S. Subjective and functional deterioration in recurrences of neovascular AMD are often preceded by morphologic changes in optic coherence tomography. *Br J Ophthalmol* 2011;95:1424-6.
43. Lim JH, Wickremasinghe SS, Xie J, et al. Delay to Treatment and Visual Outcomes in Patients Treated With Anti-Vascular Endothelial Growth Factor for Age-Related Macular Degeneration. *Am J Ophthalmol* 2012; 153: 678-86.
44. Rofagha S, Bhisitkul RB, Boyer DS, Sadda SR, Zhang K; SEVEN-UP Study Group. Seven-year outcomes in ranibizumab-treated patients in ANCHOR, MARINA, and HORIZON: a multicenter cohort study (SEVEN-UP). *Ophthalmology*. 2013;120:2292-9.